Lane Medical Library

Ueber

Coloboma vaginae nervi optici.

Inaugural-Dissertation

zur

Erlangung der Doctorwürde

in der

gesamten Medicin

der

hohen medicinischen Fakultät

der

k. b. Ludwig-Maximilians-Universität zu München

vorgelegt von

Ernst Leonpacher,
appr. Arzt aus Traunstein.

München 1896.
Kgl. Hof- und Universitäts-Buchdruckerei von Dr. C. Wolf & Sohn.

Ueber

Coloboma vaginae nervi optici.

Inaugural-Dissertation

zur

Erlangung der Doctorwürde

in der

gesamten Medicin

der

hohen medicinischen Fakultät

der

k. b. Ludwig-Maximilians-Universität zu München

vorgelegt von

Ernst Leonpacher,
appr. Arzt aus Traunstein.

München 1896.
Kgl. Hof- und Universitäts-Buchdruckerei von Dr. C. Wolf & Sohn.

Referent: Herr Geheimrat Prof. Dr. A. v. Rothmund.

Seinem geliebten Vater,

dem k. Landgerichtsarzte Dr. Leonpacher,

in steter Dankbarkeit

gewidmet.

Digitized by the Internet Archive
in 2026

https://archive.org/details/IA40154014_0215

Unter der grossen Zahl von congenitalen Veränderungen des Auges und seiner Teile nehmen unzweifelhaft die Defektbildungen eine hervorragende Rolle ein. Die Formen, unter denen sie sich äussern, können sowohl den ganzen Bulbus, einschliesslich seiner Adnexa, als auch einzelne Teile desselben betreffen. Wenn man nach dem entwicklungsgeschichtlichen Beginn dieser Störungen forscht, dann kann man nach Manz in der normalen Entwicklung des Auges 4 Stadien unterscheiden, an deren Eingang jeweils ein Prozess steht, welcher für den weiteren Verlauf entscheidend ist und in welchem darum auch am häufigsten der Ausgangspunkt für Entwicklungsstörungen gesucht werden muss.

Für Beobachtungen in der ersten Periode, als welche Manz die Anlage der primären Augenblase annimmt, und in der zweiten, welche durch die Bildung der sekundären Augenblase und durch die Linseneinstülpung gegeben ist, hat die Teratologie entscheidendes Material noch nicht geliefert; denn auch der spätere Mangel der Linse darf nicht einfach für eine unterbliebene Anlage derselben genommen werden, da einzelne Beobachtungen direkt auf eine Zerstörung des bereits Gebildeten oder wenigstens auf eine nachträgliche Störung der histologischen Metamorphose hinweisen. Dagegen ist in der dritten Periode, der Bildung der fötalen Augenspalte, eine um so ergiebigere Quelle für Bildungshemmungen zu suchen, da in dieser durch das Hereinwachsen der Mesenchym-

zellen die Gelegenheit zur verspäteten oder mangelhaften Schliessung dieser Spalte gegeben ist. So wird denn auch dadurch, dass die Schliessung dieser Spalte zu spät oder gar nicht erfolgt, Veranlassung zu den grossen und vielseitigen Formanomalien des Bulbus gegeben, was in der Lehre über Colobom und Mikrophthalmus behandelt ist. Mit der sich allmählich vollziehenden Schliessung des Augapfels entwickeln sich dann auch mehr und mehr die Wirkungen des intraocularen Druckes, welche während der Bildung des Organes wohl noch extensivere sein werden, als im vollendeten Augapfel, und jedenfalls hier schon Formveränderungen anlegen, wie wir sie bei der Geburt häufig als anatomische Basis gewisser Refraktionsanomalien vorfinden.

Um endlich auch der vierten der von Manz angenommenen Perioden Erwähnung zu thun, so betreffen die in dieser Periode sich bildenden Veränderungen mehr einzelne Teile des Organes, ohne dessen Bau wesentlich zu modifizieren; es gehören dahin Anomalien der Iris, der Cornea und auch der sog. Adnexa des Auges.

Über die in der dritten der angenommenen Perioden vorkommenden Defektbildungen bietet uns nun die Litteratur eine Fülle von Angaben, die sich nicht nur auf die beschreibende Anatomie dieser Veränderungen beschränken, sondern auch die Ätiologie und Histogenese eingehend behandeln. Jedoch sind es, wie es die Natur der Sache mit sich bringt, zunächst die häufiger wiederkehrenden Defektbildungen, welche sich in der Litteratur der eingehendsten Behandlung erfreuen, während über manche seltener vorkommende die Angaben sehr spärlich sind.

Die vorliegende Schrift nun befasst sich mit einer der selteneren congenitalen Missbildungen, mit der kurzen Darstellung eines Falles von Colobom der Sehnervenscheide und dem Versuche einer auf die Entwicklungsgeschichte gestützten Erklärung des Zustandekommens dieser Anomalie.

Ähnliche Fälle, nämlich „Vier Fälle von Coloboma

vaginae nervi optici ohne weitere Spaltbildung im Uvealtractus“ sind im Archiv für Augenheilkunde Bd. VIII von Nieden veröffentlicht, der sich in der Einleitung Gelegenheit nimmt, folgendes zu bemerken: Da ich nicht erwarten darf, dass bei der Seltenheit dieser Bildungsanomalie sich nochmals Gelegenheit zur Beobachtung einschlägiger Fälle bietet, zögere ich nicht länger mit der Veröffentlichung der vier mir bis jetzt vorgekommenen Exemplare, wodurch die Zahl der bis jetzt bekannt gemachten Fälle mehr als verdoppelt wird.

Nach der von diesem Autor gegebenen Erklärung über die Seltenheit dieser Fälle glaubte auch ich die Berechtigung zur Veröffentlichung des Vorliegenden ableiten zu dürfen, zumal seit Publikation der erwähnten Schrift (1879) ein weiterer Fall sich in der Litteratur nicht mehr verzeichnet findet.

Die Beobachtung der im Folgenden beschriebenen Anomalie wurde gemacht bei einem 42jährigen Manne, Georg J., Kleingütler aus Piding bei Reichenhall, welcher wegen eines Krankheitsbildes, das sich dem der traumatischen Neurose näherte, in die hiesige medizinische Klinik zur Begutachtung verwiesen war, von welcher er zur Aufnahme des Augenbefundes der Augenklinik übergeben wurde, wo folgendes festgestellt werden konnte:

Pat. ist von mittelgrosser, kräftig gebauter Gestalt, zeigt in seinem Äussern nichts Abnormes, hat an Rumpf und Extremitäten keinerlei pathologische Veränderungen. Die Eltern des Pat. sollen nie an Sehstörungen gelitten haben.

Pat. gibt auf Befragen an, dass er niemals wahrgenommen habe, dass sich zwischen dem Sehen mit dem einen Auge und dem mit dem andern ein besonderer Unterschied bemerkbar mache. Auf beiden Augen sind die brechenden Medien vollkommen klar, Augenlider und Conjunctivae zeigen nichts von der Norm abweichendes, ebenso ist an der Iris an beiden Augen nichts Abnormes zu bemerken.

Die Pupillen zeigen prompte Reaktion. Die ophthalmoskopische Untersuchung ergibt, dass in dem linken Auge die Sehnervenpapille durch eine halbmondförmige Masse dargestellt ist, die ungefähr die Hälfte der Grösse der rechten Papille beträgt und im Zentrum auf der concaven Seite eine Ausbuchtung zeigt. An die Papille schliesst sich nach unten eine Ausbuchtung von grosser Ausdehnung an, welche von der die Papille darstellenden Masse selbst durch eine im ophthalmoskopischen Bilde dunkel erscheinende Vertiefung mässigen Grades getrennt ist. Die Ausbuchtung, in deren Fundus man verschiedene Unebenheiten des Niveaus, die sich im ophthalmoskopischen Bilde abwechselnd als hellere und dunklere Stellen präsentieren, bemerken kann, zeigt eine liegend ovale Form und wird, wie aus der Figur ersichtlich, an ihrem oberen Rande zum Teil aus dem Sehnerveneintritt gebildet. Die Sehnervensubstanz, welche in der Figur durch ihre hellere Farbe, sowie durch das in ihr stattfindende Zusammentreten der Gefässe gekennzeichnet ist, ragt mit ihrem temporalen Horn über das Niveau des Augenhintergrundes etwas vor und ist, wie schon oben erwähnt, gegen die Ausbuchtung durch einen sanft geneigten Abfall abgegrenzt, der sich durch eine helle und dann dunkler werdende Partie an der Peripherie des Sehnerveneintrittes markiert. Die Papille selbst ist in schwacher Neigung nach rückwärts abgedacht, so dass ihr oberer Rand zwar in das Niveau des Augenhintergrundes zu liegen kommt, aber von dem oberen Papillenrand ab schon die Neigung nach hinten beginnt. Nichtsdestoweniger macht die Papille an ihren seitlichen unteren Partien doch den Eindruck einer knopfartigen Hervorwölbung des Gewebes. Das nasale Horn der Sehnervensubstanz senkt sich ziemlich beträchtlich unter die Oberfläche des umgebenden Randes hinab. Die Farbe der Papille sowie die Durchsichtigkeit ihrer Substanz entspricht im allgemeinen vollständig den normalen Verhältnissen, und zeichnen sich lediglich nach unten hin einige feine, stärker weiss reflektierende

und im Zentrum der Papille radiär gestellte Streifchen aus, wie sie sonst, demnach auch hier, einer partiellen Markhaltigkeit der Sehnervenfasern entsprechen. Sowohl die Arterien als auch die Venen zeigen erst in ziemlicher Tiefe eine Vereinigung zur Zentralvene resp. Abzweigung von der Zentralarterie, und ist weder der zentrale Arterien- noch der zentrale Venenstamm im ophthalmoskopischen Bilde sichtbar. In der Mitte der Papille, wo die Astteilung der Gefässe statthat, befindet sich ein klein wenig aufgelagerte Bindegewebsmasse, durch die das Konfluieren der Gefässe optisch verdeckt ist.

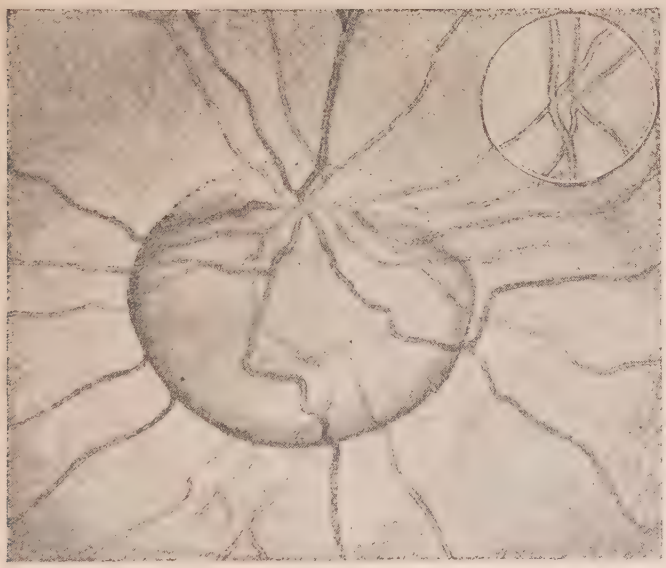

Die Ausbuchtung, welche sich unterhalb der Papille anschliesst, zeigt nach der nasalen und unteren Seite hin die charakteristischen Merkmale der glaucomatösen Excavation, insoferne die Gefässe durch den überhängenden Rand deutlich das Phänomen des Abgebrochenseins darbieten. Am deutlichsten kommt dies am nasalen Rande zum Ausdruck,

wo die Ränder der Papille steil abfallend, fast überhängend aussehen. Die dort ein- und austretenden Gefässe erscheinen deutlich geknickt, während sie an der temporalen Seite fast geradlinig dem Zentrum zulaufen. Die Refraktionsdifferenz zwischen dem nasalen und nasal-unterem Excavationsrand und dem Fundus beträgt etwas über zehn Diaptrien. Die Tiefe der Excavation bleibt nach unten zu nahezu gleich der nasalen Seite, während der Excavationsboden nach der temporalen Seite hin langsam ansteigt und besonders temporal und oben nur eine geringe Refraktionsdifferenz mit dem Excavationsrand zeigt. Ausserdem befinden sich in dem Excavationsboden einzelne Vorsprünge und Leisten. Besonders deutlich ist eine solche nach unten zu, nahe dem Excavationsrande zu erkennen, wo sie als starkerhabene Partie sich gegen die Umgebung deutlich abhebt. Die Excavation ist umgeben von einer Zone nahezu vollständiger Chorioidealatrophie, welche in ihrem grössten Umfange mit etwas zackigen Rändern gegen eine andere Zone abgegrenzt ist, welche mehr das Bild partieller Atrophie bietet. Diese letztere Zone geht ziemlich unmerklich in den normalen Augenhintergrund über. Die ganze Veränderung dürfte in ihrer Gesamtheit mindestens 3 mal so grossen Raum einnehmen, als das Areal der Papille des anderen Auges ausmacht.

Um ein besseres Verständnis der Grössenverhältnisse der Veränderung des Augenhintergrundes zu ermöglichen, ist der Hauptabbildung in einer kleineren Figur ein halbschematisch gehaltenes Bild der Papille des rechten Auges beigegeben, welches jedoch, was seine relative Grösse betrifft, in den richtigen Verhältnissen gehalten ist.

Von einer Veränderung, wie sie eben vom linken Auge beschrieben wurde, ist auf dem rechten Auge nichts zu bemerken, die Sehnervenpapille zeigt ihre deutlichen Kontouren, die Gefässe sind in ihrem Verlaufe deutlich zu verfolgen, erscheinen nirgends geknickt, vereinigen sich ohne Anomalie im Zentrum der Papille. Auch von einer Ausbuchtung, wie

sie auf dem linken Auge der Veränderung die charakteristischen Eigentümlichkeiten verleiht, ist auf dem rechten Auge nichts zu bemerken.

Bemerkenswert ist, dass Pat. die ärztliche Behandlung keineswegs wegen Sehstörungen aufsuchte, sondern nur zur Begutachtung in einer Unfallsache der medizinischen Klinik überwiesen war, auf deren Ersuchen zur Vervollständigung des Krankheitsbildes der ophtalmoskopische Befund aufgenommen wurde.

Zur Vervollständigung des Befundes muss noch hervorgehoben werden, dass thatsächlich Sehstörungen vorlagen, welche aber vom Pat. niemals in lästiger Weise empfunden wurden, bestehend in beiderseitiger Myopie.

Rechts: V = 6/10.

Patient liest Nr. 1 der Jäger'schen Tabellen ohne Korrektion.

Links: V = 6/15.

Patient liest auch hier Nr. 1 der Jäger'schen Tabellen ohne Korrektion.

Das Gesichtsfeld ist beiderseits stark konzentrisch eingeengt und zwar mehr für blau als für rot; am linken Auge ist die Einengung hochgradiger als am rechten. Der Gesammtbefund des Gesichtsfeldes harmoniert also mit dem sonstigen Krankheitsbefund der traumatischen Neurose.

Bei der kritischen Betrachtung des im vorstehenden beschriebenen Falles in Zusammenheit mit den bisher bekannten Fällen einer colobomatösen Bildung drängt sich vor allem die Überzeugung auf, dass es sich hier um einen reinen Fall von Colobom der Sehnervenscheide ohne primäre Beteiligung des Sehnerven selbst handelt. Wie auch schon Nieden bei Betrachtung seiner Fälle und Wecker in seinem Lehrbuch hervorgehoben hat, tritt zwar die vollkommene Einschaltung der Gefässe, id est des Mesenchyms, in den Augenblasenstiel etwas nach dem Verschluss der Chorioidealspalte der sekundären Augenblase ein, jedoch scheint aus der Litteratur hervor-

zugehen, dass zumeist die Einscheidung schon vollkommen vollendet ist, wenn sich die Apposition der Bulbusumhüllung, also die Sklera und auch die durale Sehnervenscheide entwickelt hat. Es wäre nun zu erwarten, dass eine ungenügende Entwicklung der Sklera resp. der fibrösen Sehnervenscheide resp. des Übergangsteiles dieser beiden Gebilde eine spaltartige Form darbieten müsste, eine Form, die jedenfalls im Verhältnis zur Grösse der Papille einen kleineren Raum als letztere einnehmen müsste. Dies wird wohl auch im vorliegenden Falle so gewesen sein und zwar zu einer Zeit, als das Auge und seine Adnexa ihrer Fertigbildung entgegensahen. Hat in dem Zeitpunkte, wo der Sehnerv in der Nähe der Eintrittstelle in die Sklera noch eine Rinne darstellt, in der die Zentralgefässe als Durchführungskanal zur Retina geleitet werden, ein störender Einfluss in der Weiterentwicklung der einander zuwuchernden Ränder dieser Rinne stattgefunden, so kann natürlich diese nicht zu ihrem Verschluss gelangt sein. Die Vereinigung des Sehnerven mit der hinteren Bulbusschale kann daher nicht in einer kreisförmigen, sondern nur in einer bogenförmigen Linie statthaben. Was nun die grosse Ausdehnung des Coloboms zu einem rundlichen Staphylom betrifft, so muss dieselbe wohl als ein sekundärer Vorgang aufgefasst werden.

Wohl zweifellos spielt nach geschlossener Bulbuskapsel die Menge der in das Auge transsudierten Lymphe eine grosse Rolle bei dem Wachstum des Auges und dürfte somit das normale Augenwachstum eine gewisse Ähnlichkeit besitzen mit der Entwicklung eines Totalstaphyloms, wenigstens des hinteren Bulbusabschnittes. Eine übermässige Flüssigkeitsansammlung im Bulbus, also ein glaucomatöser Prozess, bringt ja auch während der Fötalperiode und im I. Lebensjahre keine glaucomatöse Excavation des Sehnerven hervor, sondern das Bild, welches als Glaucom des Jugendstadiums, als Hydrophthalmus bezeichnet wird. Es lässt sich nun leicht denken, dass bei einer aus unbekannten Gründen un-

genügenden Entwickelung der Sehnervenscheide, speziell desjenigen Teiles derselben, welcher sich an der Sklera ansetzt, bei dem entstehenden intraocularen Druck ein locus minoris resistentiae sich vorfindet, welcher dem Drucke nicht Stand hält und auf diese Weise eine übermässige Ausbuchtung zu stande kommen lässt. So wird wohl am leichtesten das Bild des vorstehenden Falles erklärt werden können, wenn wir annehmen, dass an der mit rundlichem Querschnitt angelegten Papille nach unten zu eine ungenügende Entwickelung der Bulbuswand seitens der Kopfplatten stattgefunden hat und sodann in der Folge dem vom Augeninnern aus wirkenden Drucke eine ungenügend resistente Partie sich entgegenstellte, an der sich die Ausbuchtung bildete. Die Ausbuchtung hat offenbar auf der nasalen Seite einen etwas höheren Grad nach der Tiefe zu erreicht, weil wohl hier die Bildung der Hülle, deren Verschluss ja auch physiologisch an dieser Stelle zuletzt zu stande kommt, am ungenügendsten stattgefunden hat, während sie auf der temporalen Seite einen viel geringeren Grad erreicht. In ähnlicher Weise, wie bei einer glaucomatösen Excavation hat aber die Ausbuchtung nicht allein nach der Tiefe hin stattgefunden, sondern hat auch eine enorme Verbreiterung des Coloboms nach sich gezogen. Ebenso wie wir die ampullenförmige Excavation bei einer sich entwickelnden glaucomatösen Excavation entstehen sehen, ist auch hier eine seitliche Ausbuchtung unter dem vorspringenden Rande normal gebildeter Sklera hervorgebracht worden.

Bei der glaucomatösen Excavation im späteren Lebensalter, deren Ursache in der enormen Zunahme des intraocularen Druckes gefunden ist, ist der seitlichen Ausbreitung der Excavation ein Hindernis dadurch entgegengesetzt, dass das Lumen der Sehnervenscheide durch die Lamina cribrosa überspannt und diese dadurch in allen ihren Teilen ziemlich fixiert ist, weshalb die Excavation nicht übermässig gross werden kann. Im vorliegenden Falle jedoch konnte natürlich

mit mangelhafter Entwicklung der unteren und inneren Partien der Sehnervenscheide an ihrem skleralen Ansatze auch die Lamina cribrosa wohl nur teilweise zur Entwicklung gelangen, und dadurch ist die Möglichkeit gegeben, dass sich auch bei geringerem Drucke eine so enorme Ausbuchtung bilden konnte. Die oberen Partien der Papille sind wohl von Bindegewebstrabekeln der Lamina cribrosa, durchzogen und erkläre ich mir aus diesem Umstande die Ausziehung des oberen Papillenteiles in 2 seitliche Hörner, weil die Papille, an dem Rande der Excavation gelegen, bei der zunehmenden Ausbuchtung und Ausbreitung durch die Laminaanlage mit nach den Seiten hin ausgezogen wurde. Dem entspricht auch der Befund, dass das temporale Horn der Papille da, wo die Excavation geringer ist, in dem Niveau des Augenhintergrundes liegt, während das nasale Horn sich rasch nach der Tiefe und unter den überhängenden Rand der Ausbuchtung hinabsenkt. Die bindegewebigen Leisten innerhalb der Ausbuchtung können vielleicht als Bildungsversuch einer Lamina cribrosa nach unten hin aufgefasst werden. Die an den Rand der Ausbuchtung sich anschliessende vollständige oder partielle Chorioidealatrophie lässt sich ebenfalls zwanglos durch die geschilderte mechanische Ausdehnung entstanden erklären und ist denn auch nach oben zu auf der Papillarseite fast gar nicht vorhanden, während sie nach allen andern Seiten, besonders nach unten und nach der nasalen Seite hin, wo die grösste Ausdehnung stattgefunden hat, am breitesten erscheint.

Nachdem, wie bereits eingangs erwähnt, die wenigen bis jetzt erschienenen Publikationen über derartige Defektbildungen auf eine relative Seltenheit des Falles schliessen lassen, dürfte es nicht ungerechtfertigt erscheinen, die wenigen bekannten Fälle, resp. deren Berührungspunkte mit dem oben beschriebenen, einer kurzen Betrachtung zu unterziehen.

Die vier von Nieden veröffentlichten Fälle gehören

3 Individuen an, von denen das eine an beiden Augen diese Anomalie zeigte, während die anderen sie nur auf einem Auge hatten.

Das bei dem ersten Patienten beobachtete ophthalmoskopische Bild zeigt eine Reihe Abweichungen von unserem Fälle. Vor allem sind in diesem Falle die Sehnervenscheiben beider Augen um das 2—3fache grösser als die normale, die ein- und austretenden Gefässe lassen keinen centralen Vereinigungspunkt erkennen, tauchen ganz unregelmästig zerstreut aus dem Weiss der Papille auf; die Excavation des Sehnerven ist eine ähnliche wie in unserem Falle. Ein Staphyloma posticum ist bei diesem Pat. nicht vorhanden; das Auge des Pat. ist sogar hypermetropisch gebaut, was Veranlassung geben könnte zur Annahme, dass nicht in allen Fällen von Colobom der Sehnervenscheide die Ursache in einer Vermehrung des intraocularen Druckes, in einem Glaucom der Fötalperiode gesucht werden kann. Man könnte vielmehr bei Betrachtung dieses Falles daran denken, dass bei der Einschaltung des Mesenchyms Unregelmässigkeiten des Wachstums, vielleicht auch der Anordnung der Mesenchymzellen allein genügt haben, um die Vereinigung der einander zuwuchernden Ränder der Sehnervenrinne zu verhindern. Diese Annahme wird auch noch gestützt durch die vollkommen unregelmässige Anordnung der in die Papille eintretenden und der austretenden Gefässe.

Der zweite von Nieden publizierte Fall unterscheidet sich von dem unsrigen dadurch, dass er durch das Vorhandensein eines Colobom der Iris, der Chorioidea, des Corpus ciliare und der Retina kompliziert ist. Die Linse ist unversehrt. Auch bei diesem Falle liegt eine die Norm ganz unverhältnismässig überschreitende Grösse der Papille vor. Die Papille ist von unregelmässiger, nach unten ausgezogener Gestalt und mit schräg nach unten tief abfallender Fläche der Scheibe, erinnert also sehr an den in unserer Abbildung wiedergegebenen Fall. Die Gefässe zeigen auch hier eine

eigentümliche Anordnung; sie entspringen sämtlich im untern Teil der Papille, und zwar sind die nach oben verlaufenden Gefässstämme bei Einstellung auf das Niveau der Netzhaut undeutlich und treten erst nahe der oberen Grenze scharf und deutlich hervor. Nachdem sie diese passiert, verästeln sie sich in normaler Weise auf dem Retinalgebiete. Die Gefässe der unteren Retinalpartie tauchen plötzlich mitten aus den unteren Pigmentmassen hervor, biegen hier um und verlaufen zu je 1 Paar Arterien- und Venenstämmen auf der Netzhaut weiter. Das Auge dieses Pat. ist hypermetropisch gebaut und zeigt astigmatische Abplattung im horizontalen Meridian.

Legen wir uns bei diesem Falle obige Bemerkung, den Bildungsvorgang der Sehnervenscheibe und ihrer Contenta betreffend, zugrunde, so finden wir eine vollkommene Analogie mit den bisher referierten Beobachtungen. Es kann in diesem Falle um so weniger an der Richtigkeit der Annahme eines Hemmungsbildungsfehlers gezweifelt werden, als uns die Natur selbst durch die Anlage eines Coloboms der Retina und des gesamten Uvealtractus den Fingerzeig gegeben hat, dass eine Anomalie im Entwicklungsvorgange der Augen im congenitalen Leben stattgefunden haben muss.

Im dritten Falle ist die Papille von normaler Grösse und mit ihrem grösseren Teile im Retinalniveau gelegen. Die Fläche der Sehnervenscheibe ist in ihrem oberen Teile normal gestaltet; allein die untere Partie nimmt von der Mitte der Papille an eine dunkelblau schimmernde Membran ein, welche zahlreiche kleine horizontal verlaufende Fältchen bildet, von ovaler Gestalt, die bei verschiedener Einstellung des beobachtenden Auges sich als eine tiefe Excavation des Sehnerven an dieser Stelle darstellt. Die Gefässe entspringen in der Mitte der Papille und lauten die oberen in starker Schlängelung auf der Scheibe selbst vertikal nach oben, überschreiten die Skleralzone ohne Knickung und verästeln sich auf dem Retinalgebiet. Die nach unten verlaufenden

Gefässe umkreisen ca. 1/4 der Excavation, verschwinden dann plötzlich in einer pigmentierten Partie, um erst wieder an der äussern Seite des Pigmentsaumes aus der Tiefe aufzutauchen, wo sich dieselben mit Sicherheit aus der korrespondierenden Grösse und Stärke des Gefässkalibers als Fortsetzung der oben verschwundenen konstatieren lassen. Ähnlich wie in unserm Falle zeigt hier die Chorioidea zwei nach innen und eine nach aussen gelegene atrophische Stellen. Die Sehprüfung des Auges ergibt hochgradige Amblyopie. Es ist das um so mehr zu bedauern, da gerade bei Betrachtung dieses Falles zahlreiche Berührungspunkte mit dem auf der Figur dargestellten nicht zu verkennen sind. Die Darstellung dieser Fälle ist nach den von Nieden im Archiv für Augenheilkunde gemachten Aufzeichnungen kurz wiedergegeben.

Von Interesse ist noch die Ansicht dieses Autors über den letzten dieser Fälle: „Meine Auffassung des Falles geht dahin, dass in dem anfänglich mikrophthalmisch angelegten Bulbus die Vereinigungsstelle der beiden seitlichen Hälften der Sehnervenrinne nicht Festigkeit genug gehabt hat, um den infolge der Accomodationsanstrengungen des Auges im Laufe der Jahre statthabenden Drucke zu widerstehen, vielmehr mit der eintretenden Verlängerung des Auges in seiner horizontalen Axe eine Dehnung der Verbindungsbrücke nach hinten hin eingetreten ist, wodurch allmählich die jetzt zur Erscheinung tretende tiefe Excavation sich ausgebildet hat. Dass eine Zugwirkung in den hinteren Abschnitten des Bulbus stattgehabt, lassen uns die drei atrophischen Stellen der Chorioidea, sowie auch das starke Zurückgezogensein des Chorioidealringes um die Papille erkennen."

Alle diese Veränderungen, für deren Ursache ich den zunehmenden intraocularen Druck, resp. Unregelmässigkeiten beim Einwachsen des Mesenchyms in die Opticusrinne halte, werden also von diesem Autor auf Rechnung der Accomodationsanstrengungen gesetzt.

Ausser den bis jetzt angeführten Fällen ist nur noch in Jägers Atlas eine ähnliche Anomalie als Colobom der Sehnervenscheibe beschrieben und dargestellt, ferner eine solche von Liebreich als Papillencolobom. Liebreich sagt darüber: Es zeigte sich die Scheide des Sehnerven unterhalb der Papille, bevor sie in die Sklera überging, zu einer tiefen Tasche erweitert, über deren Öffnung sich eine vom Sehnerven ausgehende Membran hinüberspannte, während der Rand kontinuierlich in die nur oben sich an den Sehnerven anschliessende Skleralgrenze überging und so einen Kreis von dem doppelten Durchmesser des Sehnerven bildete.

Die bisher angeführten Fälle haben gezeigt, dass das ophthalmoskopische Bild, unter dem diese Veränderungen sich präsentieren, ein sehr verschiedenes sein kann. Dasselbe sagt auch Wecker in seinem Lehrbuch: »Le coloboma du nerf peut présenter les variétés les plus bizarres et pouvoir ici aussi avoir des gradations d'une simple excavation physiologique excentrique des plus avancées, jusqu' à la formation d'une véritable poche au lieu de l'entrée du nerf, poche qui peut mesurer jusqu' à deux et trois fois le diamétre papillaire et présenter l'aspect d'une excavation glaucomateuse des plus accusées, n'étaient l'agrandissement énorme de l'entrée du nerf et le parcours si inusité des vaisseaux se trouvant tous rejetés sur un coté du nerf.«

Auch nach der Ansicht dieses Autors sind diese Veränderungen in den Zeitpunkt der Fötalperiode zurückzuverlegen, in dem die endgiltige Vereinigung der Ränder der duralen Sehnervenscheide vor sich geht. Doch ist bei dem geringen Material, das uns bis jetzt in dieser Anomalie vorliegt, die Entscheidung der Frage, ob die Entwicklung derartiger Defektbildungen mit Excavation des Sehnerven und Staphyloma posticum durch starken Accomodationszug oder durch mechanische Behinderung der Mesenchym-Einschaltung oder durch eine Art von glaucomatösem Prozess der Fötalperiode entstanden zu denken ist, der Zukunft vorbehalten.

Bereits nach Abschluss vorliegender Arbeit hatte ich als einjährig-freiwilliger Arzt auf der Augenabteilung des Münchener Garnison-Lazaretes Gelegenheit, bei der Rekruteneinstellung im Herbst eine grosse Anzahl Augenspiegeluntersuchungen zu machen und dabei öfter Colobome der Sehnervenscheide zu finden. Ganz besonderes Interesse aber verdient ein Fall von grossem Colobom der Sehnervenscheide wegen seines eigenartigen Nebenbefundes und der zufälligen Umstände, unter denen er zur Betrachtung kam. Herr Oberstabsarzt Dr. Seggel, welchem ich auch an dieser Stelle meinen verbindlichsten Dank ausspreche, gestattete mir in zuvorkommendster Weise die Veröffentlichung der unter seiner Leitung im Garnisonlazarete gemachten Aufzeichnungen.

Anamnese: Der Unteroffizier Michael S. gibt an, früher niemals ein Augenleiden gehabt, auch immer gut gesehen zu haben. Eine gesonderte Prüfung jeden Auges vorgenommen zu haben, könne er sich allerdings nicht erinnern, mit dem linken Auge habe er von Jugend auf geschielt. Am 25. August 95 sprang ihm beim Schiessen ein Steinchen, dessen Grösse er nicht bestimmen kann, das er aber fallen hörte, gegen den linken Augapfel, was eine stärkere Rötung des Auges und Schwellung des Oberlides zur Folge hatte. Pat. machte noch Dienst bis zum 8. Oktober und begab sich dann wegen Schmerzen im Auge und bedeutender Abnahme des Sehvermögens in ärztliche Behandlung.

Status praesens: Nach Abnahme des von dem Pat. getragenen, etwas fest angelegten Schutzverbandes zeigt sich, dass das linke Auge nach innen schielt. Die Hornhaut desselben ist klar, glänzend, durchsichtig, die vordere Kammer ebenfalls klar. Die Pupille ist durch Atropin erweitert, an der Iris nichts bemerkenswertes. Die Conjunctiva ist mässig injiziert, das Oberlid leicht geschwellt.

Bei der Spiegeluntersuchung findet man zwei nach unten radiär gerichtete Trübungen der Linse. Die Sehnervenpapille ist grau entfärbt, hat keine ganz deutlichen Grenzen, ist

umgeben von einer schmutzig weissen Partie, welche die 6fache Grösse der Papille und nach oben und seitlich eine runde Grenze hat, nach unten aber sich zuspitzt. Die Spitze setzt sich in eine Raphe nicht fort. Innerhalb der geschilderten eiförmigen Figur ist kein Pigment, keine Streifung der Nervenfasern, überhaupt weder Aderhaut, noch Netzhaut, abgesehen von den Gefässen der letzteren, zu erkennen. Im Zusammenhalt mit dem Aussehen der Papille lässt sich mit Sicherheit annehmen, dass weder in der Papille sich Nervenfasern befinden, noch zur Netzhaut ziehen. Jenseits der Grenze ist Pigment angesammelt und zeigt die Chorioidea seitlich und unten von dem Pigmentwalle teilweise bis gegen den Äquator, namentlich nasalwärts, zahlreiche rundliche und oblonge Flecken von weisser Farbe, die teils reihenförmig, wie bei einer Perlschnur, aneinander gereiht sind, teils unregelmässig angeordnet sind. Diese Flecke sind nicht gross, auch nicht erhaben, aber so scharfrandig, dass sie wie mit dem Locheisen aus der Chorioidea ausgeschlagen erscheinen. Die Gefässe der Netzhaut erscheinen dünner, die Arterien sind sehr schwach entwickelt, der Ursprung der Gefässe aus der Papille ist in der Weise angeordnet, dass nach unten 3 Gefässe zwischen Papillenmitte und dem unteren Rande nicht gemeinsam, sondern entfernt von einander entspringen und ziemlich geschlängelt nach der Peripherie verlaufen. Von den oberen Retinalgefässen (5 an der Zahl) entspringen je 2 scheinbar am Rande der Papille; für das temporale Paar lässt sich jedoch durch verschiedene Einstellung der Linse ein gemeinschaftlicher Stamm gegen die Papillenmitte hin verfolgen. Eine eigentliche Knickung der Gefässe am Papillenrande ist aber weder hier, noch an den anderen Netzhautgefässen nachweislich. In dem sonst reinen Glaskörper flottieren einzelne sehr dünne Fäden, wie sie sich in myopischen Augen häufig finden.

Die Papille und deren Umgebung zeigen eine kesselförmige Vertiefung, so dass hier eine Myopie von -8 Diopt.

besteht, während jenseits des Randes nur eine Myopie von 2,0 D. vorhanden ist. Nach unten und unten aussen geht die Refraktion sogar in eine Hypermetropie von 11 D. über. Auch hier findet nirgends eine Knickung der Gefässe statt, wie überhaupt der Übergang von der tiefsten bis zur höchsten Stelle ein ganz allmählicher ist. Ferner ist da, wo die hochgradige Hypermetropie besteht, weder ein stärkeres Schwanken noch Undulieren der Netzhautgefässe, sondern nur eine dunklere Färbung und eine stärkere parallaktische Verschiebung derselben gegen den Untergrund bemerkbar. Die Netzhaut ist nämlich überall durchsichtig, so dass nicht nur roter Augenhintergrund, sondern auch die eigentümliche Zeichnung der Chorioidea deutlich durch dieselbe sichtbar sind. Es lässt sich also sowohl bei der Untersuchung im umgekehrten, als auch im aufrechten Bilde feststellen, dass die Netzhautgefässe gegen den unteren Äquator zu höher liegen, als die Chorioidea.

Seggel beurteilt nun diesen Fall folgendermassen:

Nach obigem Befunde besteht zweifellos ein die Sehnervenscheibe umfassendes Colobom der Sehnervenscheide, welches ursprünglich nicht excaviert war, aber sehr dünne Wandungen hatte, so dass später bei Erhöhung des intraocularen Druckes infolge von Accomodationsanstrengungen eine kesselförmige Ausbuchtung entstand, welche nunmehr ein Staphyloma posticum verum darstellt. Es legt sich nun die Annahme nahe, dass die bei der Zurückdrängung der Colobomwand stattfindende Dehnung der Aderhaut Lücken und Risse in derselben verursachte, als deren Ausdruck die nach oben und aussen an der Colobomwand bestehenden sichelförmigen Figuren anzusehen sind. Auch die nach unten bestehende umschriebene Netzhautablösung könnte auf diese Weise entstanden sein. Die weissglänzenden, scharf umschriebenen Lücken und Streifen in der Chorioidea dagegen, über welche die Netzhautgefässe hinwegziehen, können nur als Defekte dieser Membran gedeutet werden. Die Annahme, dass dieselben ebenfalls als Dehnungserscheinung,

ähnlich den Chorioidealrissen bei hochgradiger Myopie, aufzufassen seien, widerlegt sich durch die scharfe Begrenzung und den hellen Glanz derselben, der eher an eine Krystallbildung denken lässt. Es kann sich also im gegebenen Falle nur um einen angeborenen Zustand und zwar um ein Colobom der Sehnervenscheide mit Staphylombildung, Netzhautablösung und einer ganz eigentümlichen Beschaffenheit der Aderhaut handeln. In Anbetracht der schwachen Entwickelung der Netzhautarterien, der Grösse des Coloboms, das sich in die Macula hineinerstreckt, und des Aussehens der Papille ist sicher anzunehmen, dass auf diesem Auge ein Sehvermögen nicht vorhanden ist. In der That besteht auf demselben absolute Amaurose mit vollständiger Reaktionslosigkeit der Pupille auf Licht. Dabei machte aber der Pat. die höchst merkwürdige, in der Anamnese schon enthaltene Angabe, dass er gar nie einen Unterschied des Sehvermögens auf dem linken und dem rechten Auge bemerkt habe. Eine Abbildung dieses Falles wird wahrscheinlich in dem demnächst erscheinenden Atlas von Hofrat Dr. Oeller enthalten sein.

Die übrigen von mir beobachteten Fälle, 8 an der Zahl, zeigen sämtlich geringgradige Colobome, wie man sie mit Conus nach unten aussen bezeichnet. 7 davon hatten Refraktionsanomalien, einer Emmetropie; drei hatten Myopie von 3—8 D., zwei Hypermetropie von 3 und 7 D., einer Myopie von 2,5 D., ferner Membrana persistens, einer myopischen Astigmatismus von 1 D. Diese 9 Fälle von Colobom der Sehnervenscheide wurden unter 300 meist wegen Refraktionsanomalien zur Untersuchung überwiesenen Soldaten gefunden.

Zum Schlusse erübrigt mir noch die angenehme Pflicht, meinem hochverehrten Lehrer, Herrn Geheimrat Professor Dr. v. Rothmund für die gütige Übernahme des Referates, sowie Herrn Privatdozenten Dr. Schlösser für die liebenswürdige Unterstützung bei Anfertigung der Arbeit, und nicht minder Herrn Oberstabsarzt Dr. Seggel meinen wärmsten Dank auszusprechen.